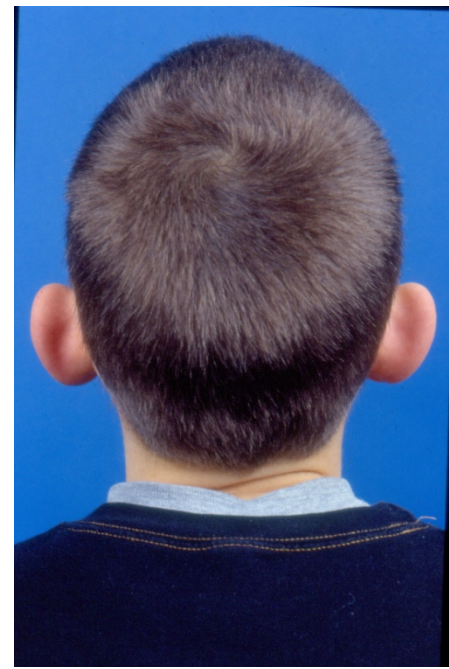
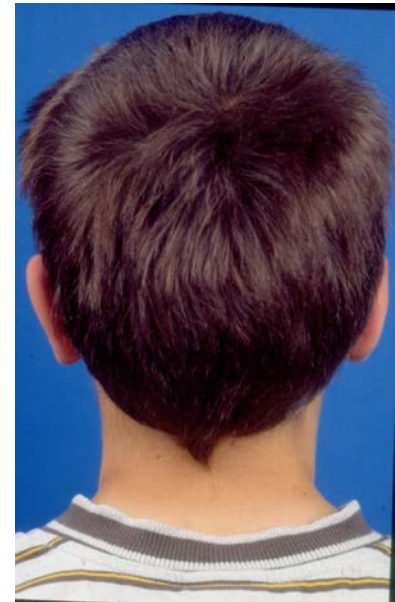
Ωτοπλαστική

Προεγχειρητικά

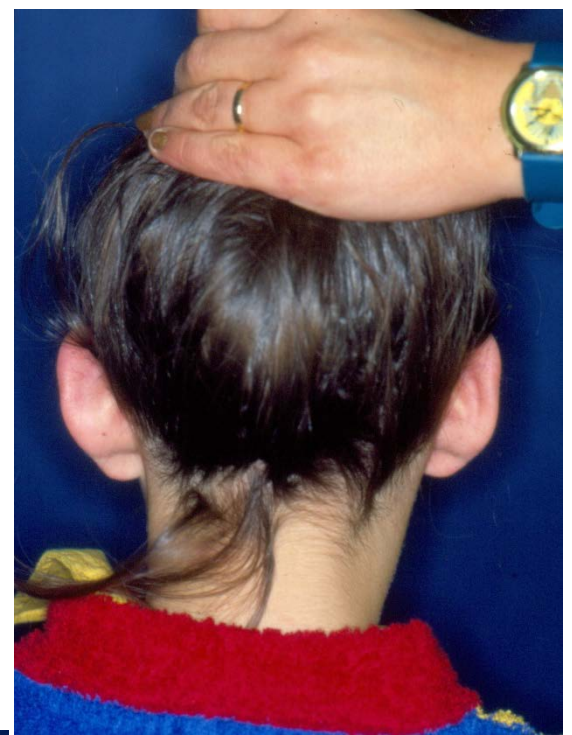

1 χρόνο μετά την επέμβαση

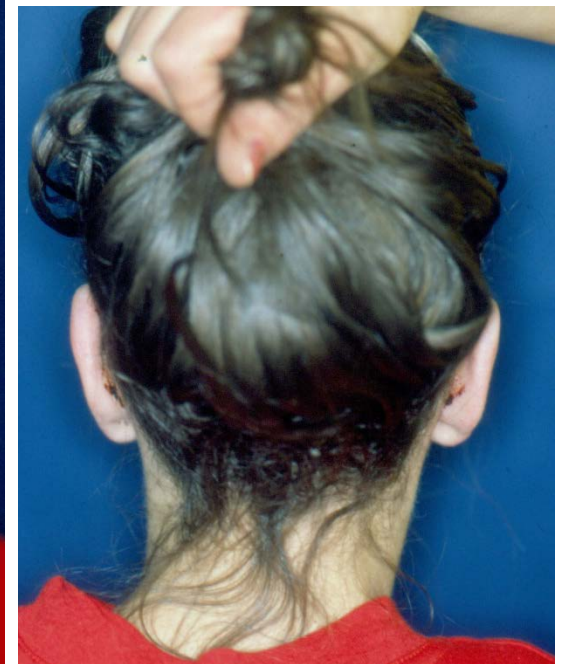
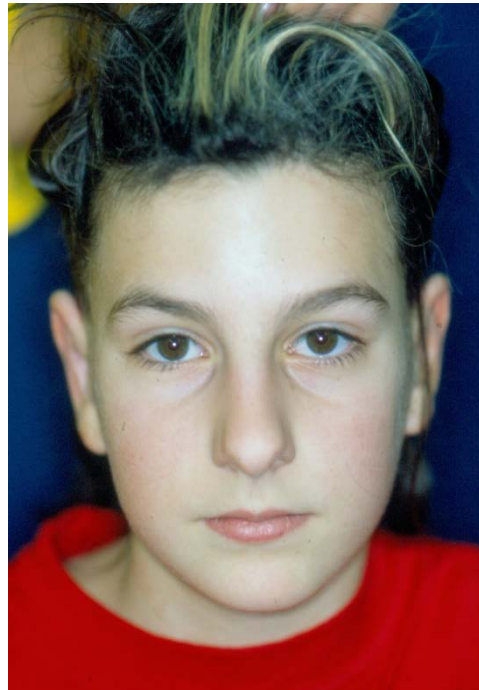

Ωτοπλαστική

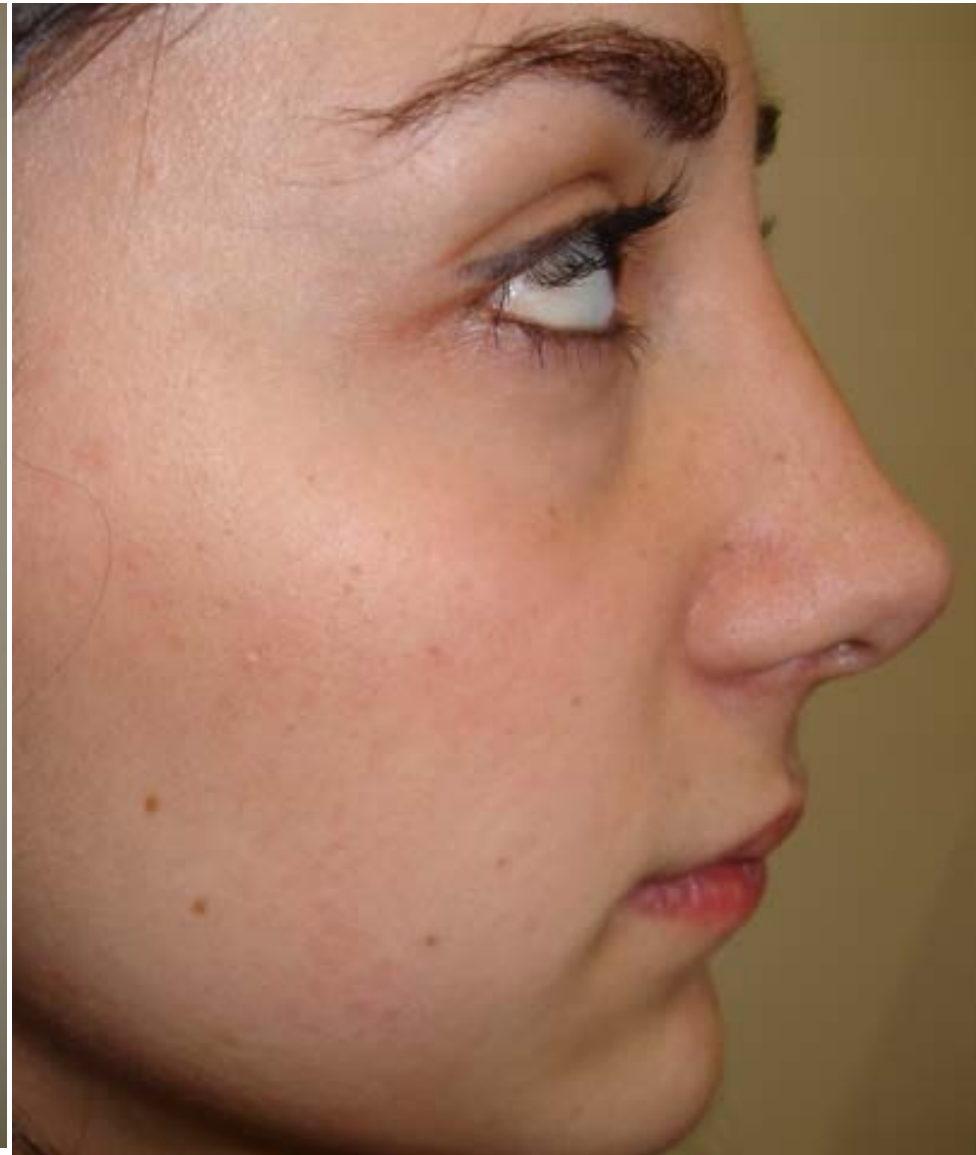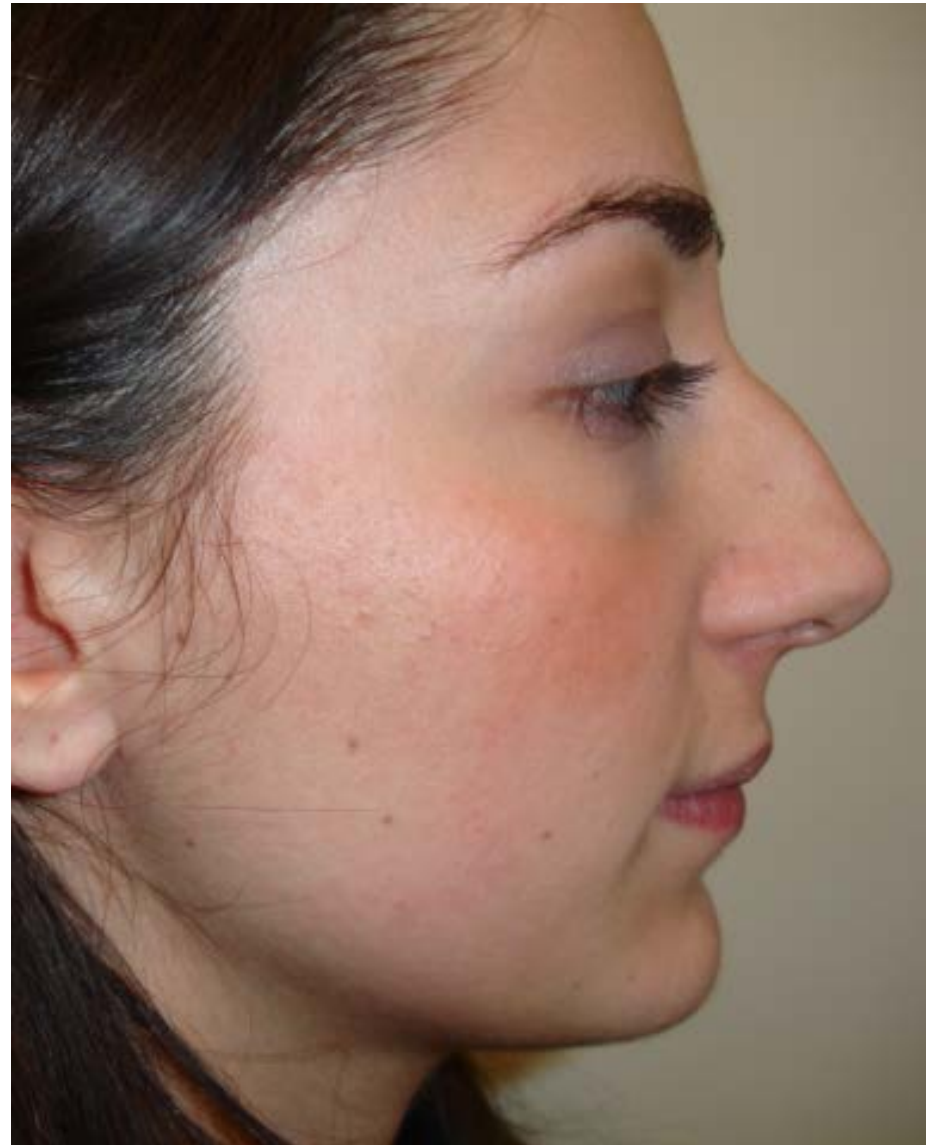Προεγχειρητικά



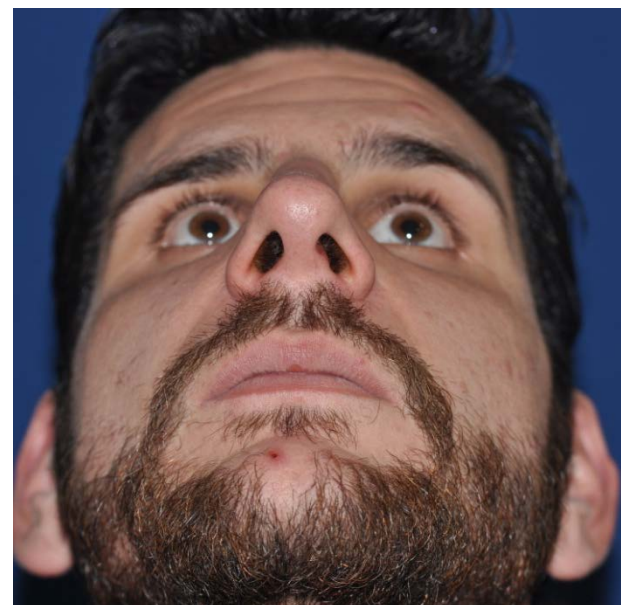
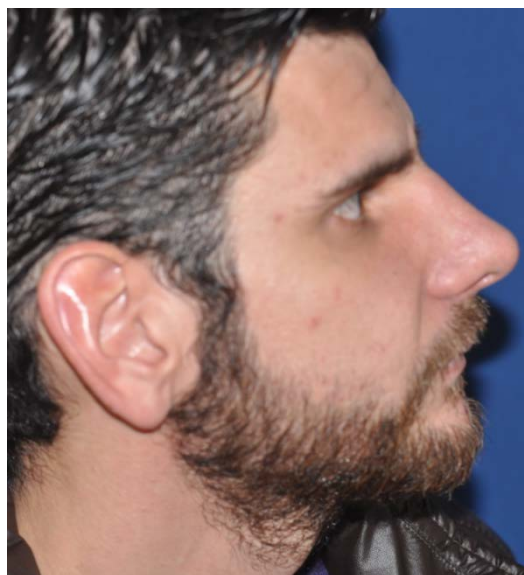
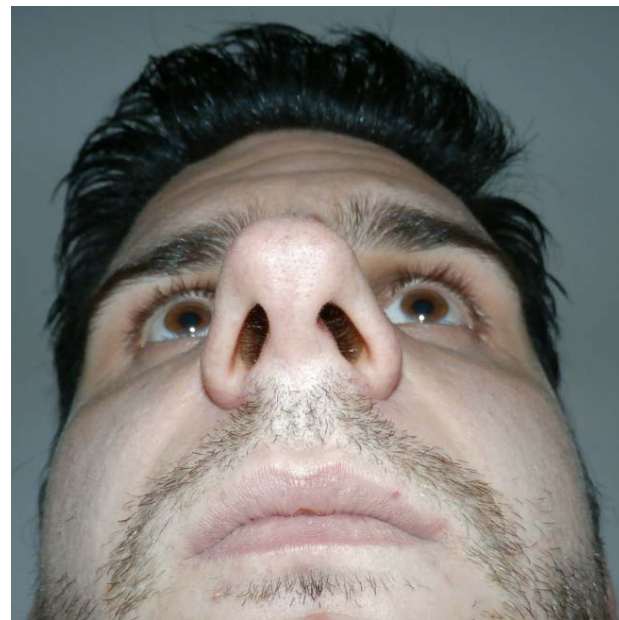
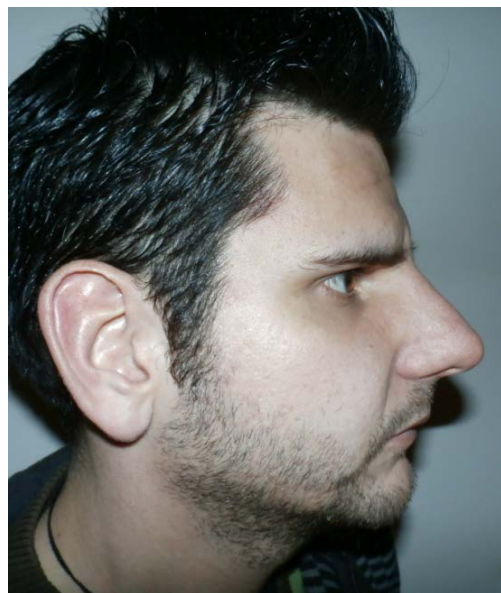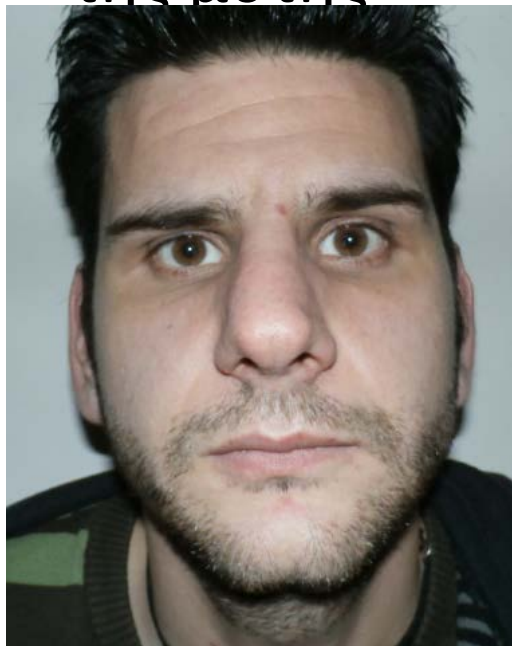1 χρόνο μετά την επέμβαση



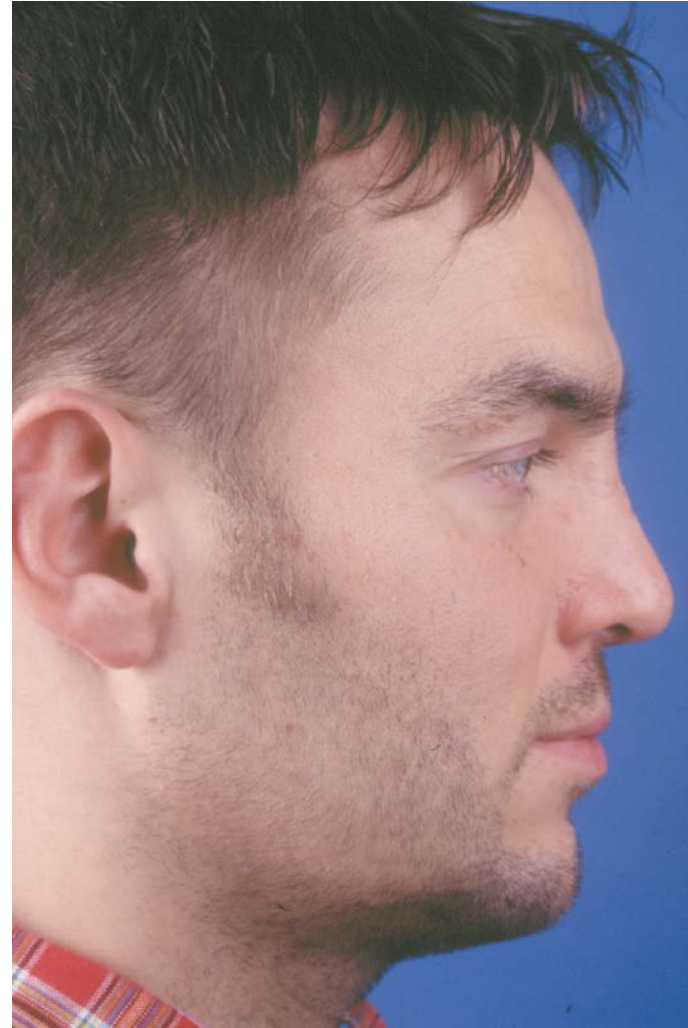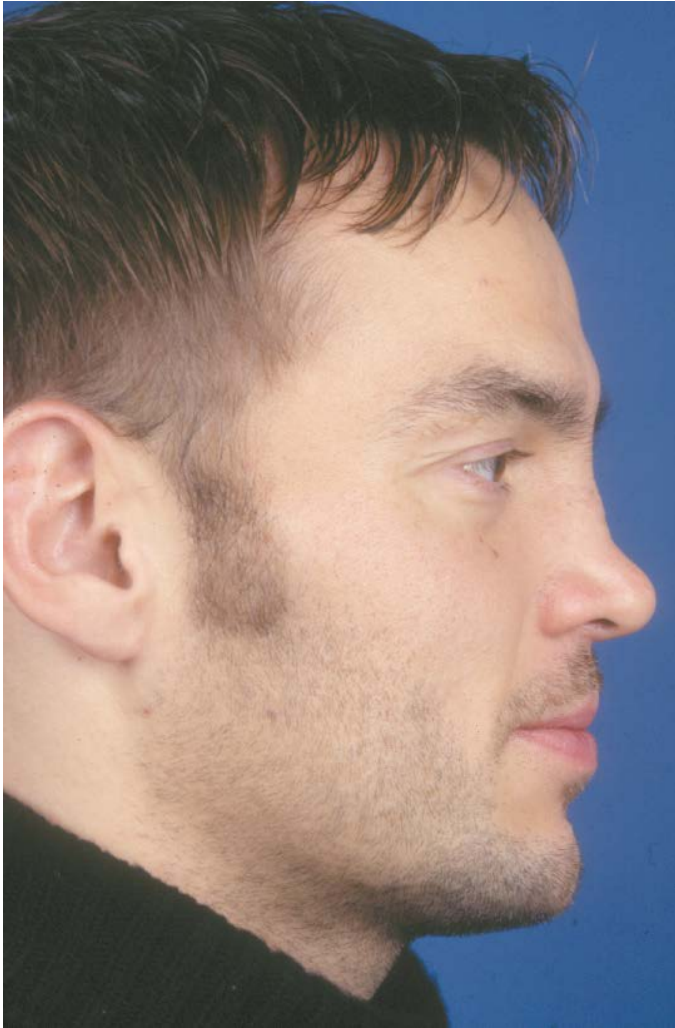Ρινοπλαστική - Υβώδης μύτη



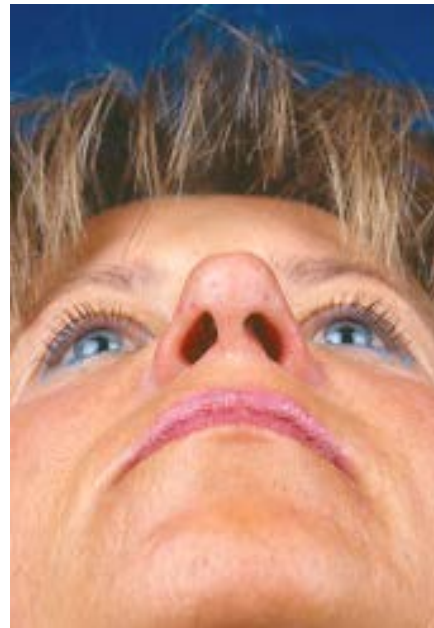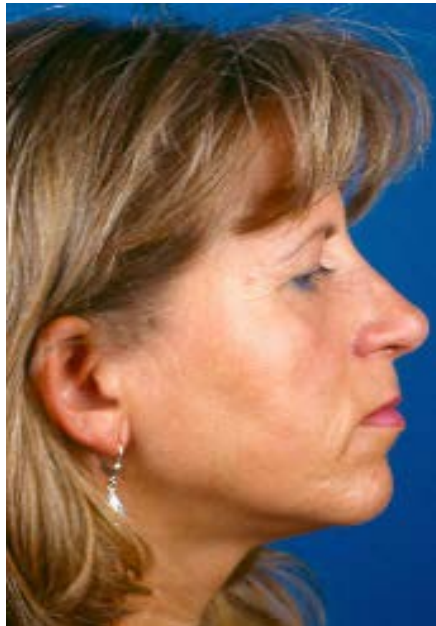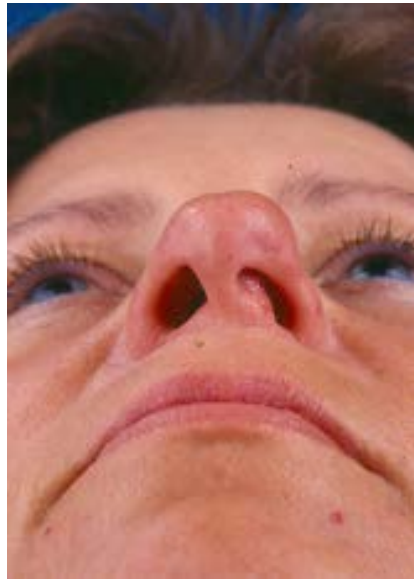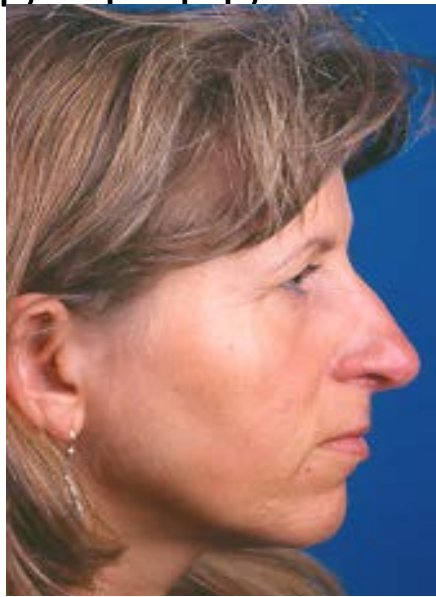Ρινοπλαστική – Υβώδης, μεγάλη μύτη. Σμίκρυνση όλης της μύτης



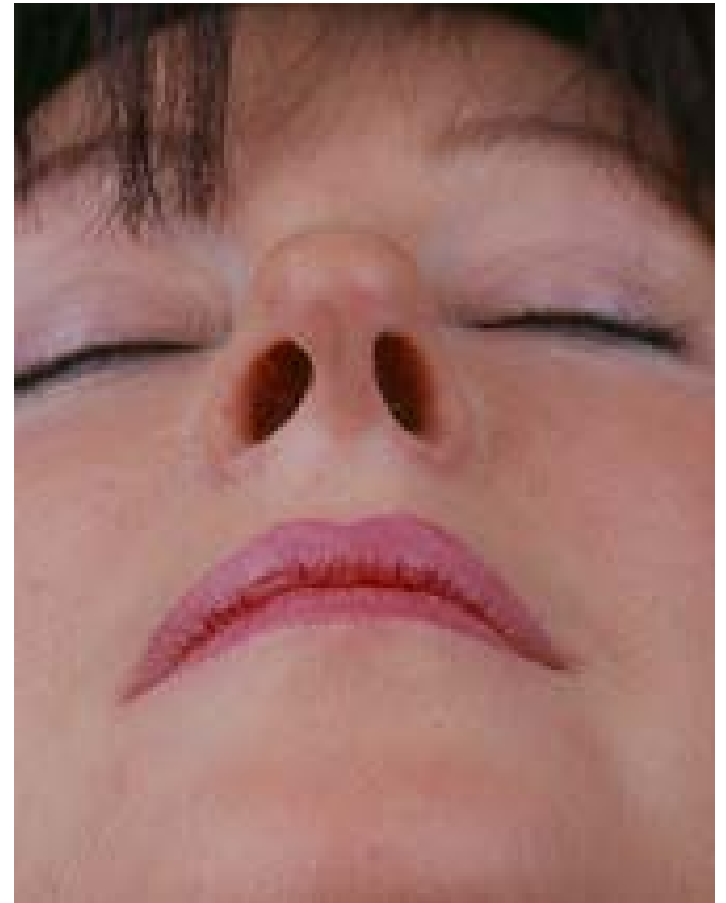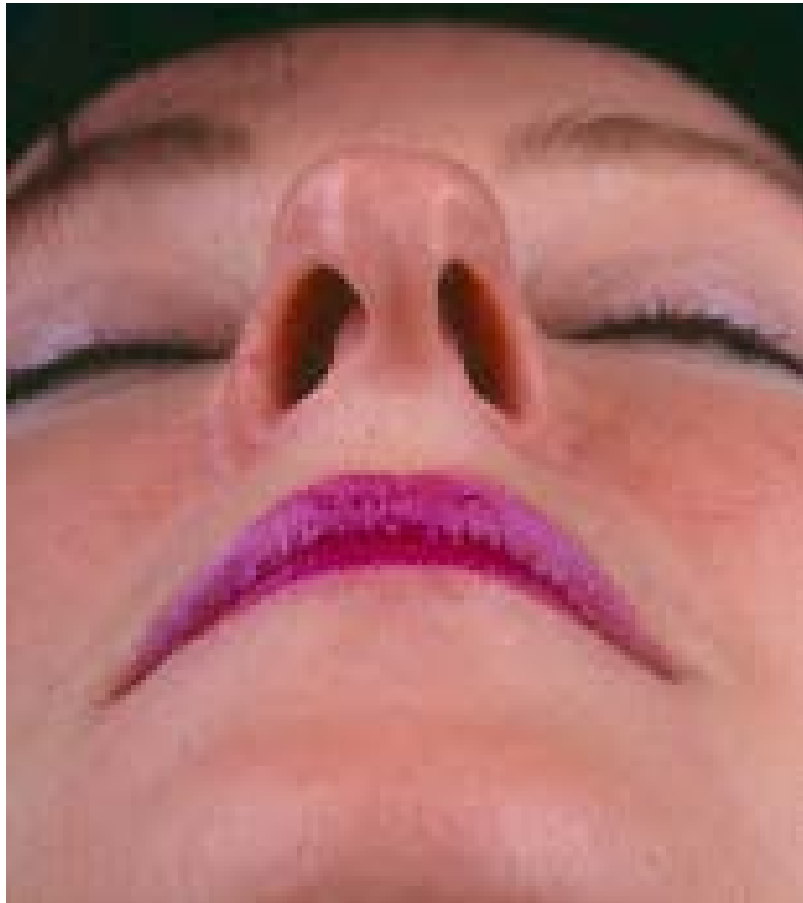Ρινοπλαστική – εφιπιοειδής μύτη. Αποκατάσταση της ράχως της ρινός με μόσχευμα χόνδρου από το ρινικό διάφραγμα



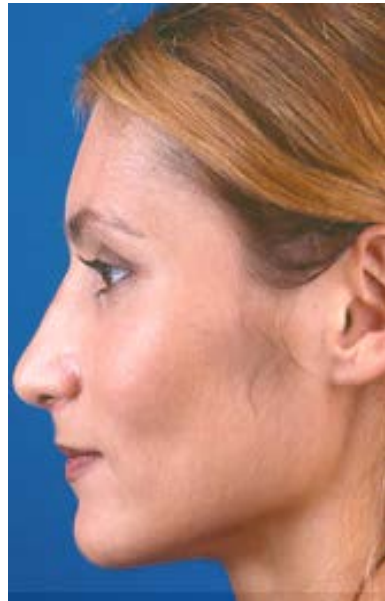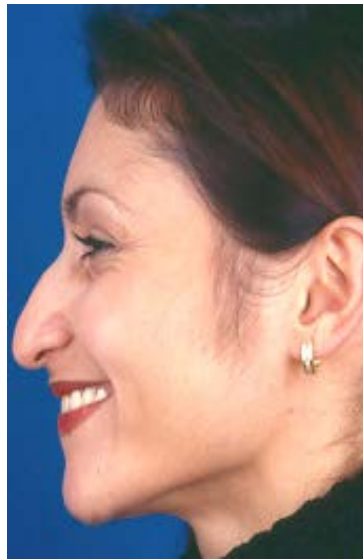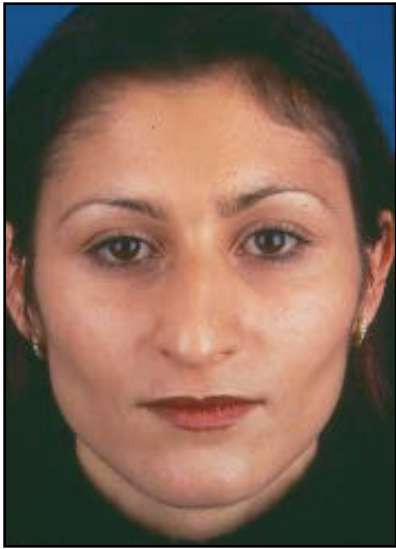Διαφραγματορινοπλαστική – Σκολίωση ρινικού διαφράγματος,
υβώδης μύτη, ογκώδης κορυφή. Βελτίωση του προφίλ και ανύψωση
και λέπτυνση της κορυφής.



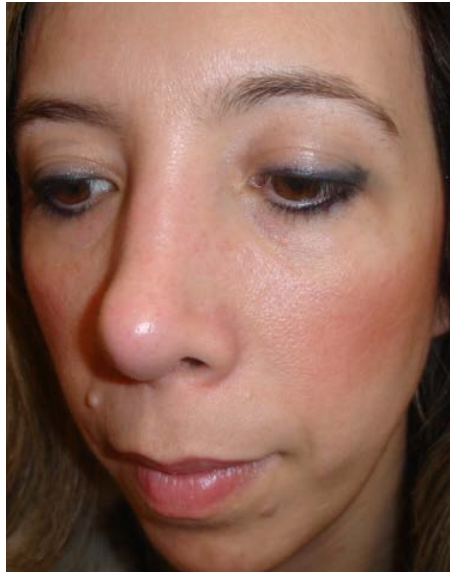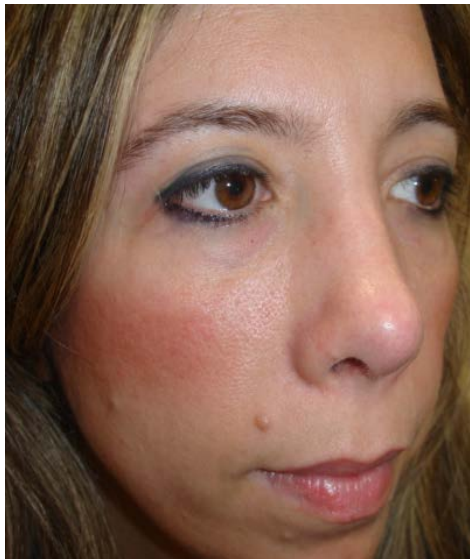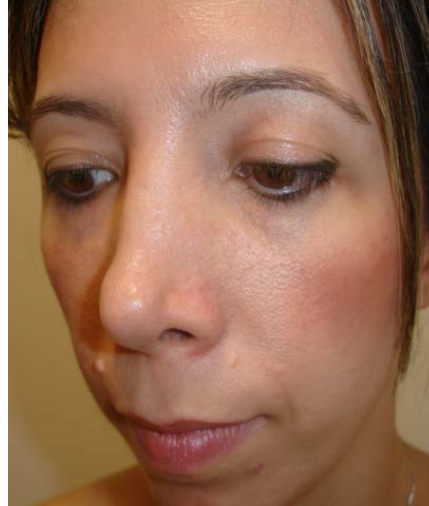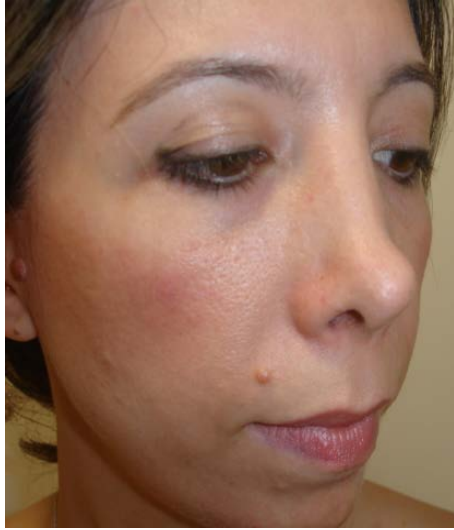Ρινοπλαστική – λέπτυνση κορυφής



Ρινοπλαστική – σκολιωτική μύτη με πτώση της κορυφής



Ρινοπλαστική – επανεγχείρηση μετά από δύο προηγούμενες επεμβάσεις με δυσχέρεια ρινικής αναπνοής εξαιτίας αφαίρεσης των χόνδρινων στηρικτικών μηχανισμών της ρινός. Έγινε αποκατάσταση της αναπνοής και κορυφής και ράχως της ρινός με μοσχεύματα χόνδρου από τον ίδιο ασθενή.



Ρινοπλαστική – Σκολίωση ρινός, υβώδης μύτη, ασυμμετρία κορυφής, πλατιά βάση. Διόρθωση άξονα, ράχης, κορυφής και βάσεως της ρινός.

